



МИНИСТЕРСТВО
ЗДРАВООХРАНЕНИЯ
РОССИЙСКОЙ ФЕДЕРАЦИИ

Клинические рекомендации

Эпителиальный копчиковый ход

Кодирование по Международной статистической
классификации болезней и проблем, связанных со здоровьем: **L05.0, L05.9**

Год утверждения (частота пересмотра): **2022**

Возрастная категория: **Взрослые**

Пересмотр не позднее: **2024**

ID: **192**

Разработчик клинической рекомендации

- **Общероссийская общественная организация "Ассоциация колопроктологов России"**

Одобрено Научно-практическим Советом Минздрава РФ

Оглавление

- Список сокращений
- Термины и определения
- 1. Краткая информация по заболеванию или состоянию (группы заболеваний или состояний)
- 1.1 Определение заболевания или состояния (группы заболеваний или состояний)
- 1.2 Этиология и патогенез заболевания или состояния (группы заболеваний или состояний)
- 1.3 Эпидемиология заболевания или состояния (группы заболеваний или состояний)
- 1.4 Особенности кодирования заболевания или состояния (группы заболеваний или состояний) по Международной статической классификации болезней и проблем, связанных со здоровьем
- 1.5 Классификация заболевания или состояния (группы заболеваний или состояний)
- 1.6 Клиническая картина заболевания или состояния (группы заболеваний или состояний)
- 2. Диагностика заболевания или состояния (группы заболеваний или состояний) медицинские показания и противопоказания к применению методов диагностики
- 2.1 Жалобы и анамнез
- 2.2 Физикальное обследование
- 2.3 Лабораторные диагностические исследования
- 2.4 Инструментальные диагностические исследования
- 2.5 Иные диагностические исследования
- 3. Лечение, включая медикаментозную и немедикаментозную терапии, диетотерапию, обезболивание, медицинские показания и противопоказания к применению методов лечения
- 4. Медицинская реабилитация, медицинские показания и противопоказания к применению методов реабилитации
- 5. Профилактика и диспансерное наблюдение, медицинские показания и противопоказания к применению методов профилактики
- 6. Организация оказания медицинской помощи
- 7. Дополнительная информация (в том числе факторы, влияющие на исход заболевания или состояния)
- Критерии оценки качества медицинской помощи
- Список литературы
- Приложение А1. Состав рабочей группы по разработке и пересмотру клинических рекомендаций
- Приложение А2. Методология разработки клинических рекомендаций
- Приложение А3. Справочные материалы, включая соответствие показаний к применению и противопоказаний, способов применения и доз лекарственных препаратов, инструкции по применению лекарственного препарата
- Приложение Б. Алгоритмы действий врача
- Приложение В. Информация для пациента
- Приложение Г1-ГН. Шкалы оценки, вопросники и другие оценочные инструменты состояния пациента, приведенные в клинических рекомендациях

Список сокращений

ЭКХ - эпителиальный копчиковый ход

МРТ - магнитно-резонансная томография

УЗИ - ультразвуковое исследование

Термины и определения

Первичное свищевое отверстие - эпителиальное погружение в виде узкого канала, расположенное по средней линии в межъягодичной складке.

Вторичное свищевое отверстие - отверстие, возникающее в результате воспалительных изменений в ЭКХ и окружающей клетчатке, зачастую открывающееся достаточно далеко от крестцово-копчиковой области (ягодичная область, промежность).

1. Краткая информация по заболеванию или состоянию (группы заболеваний или состояний)

1.1 Определение заболевания или состояния (группы заболеваний или состояний)

Эпителиальный копчиковый ход (пилонидальная киста, пилонидальный синус) - это узкий канал, выстланный эпителием, содержащий волосяные луковицы, сальные железы и открывающийся на коже крестцово-копчиковой области и межъягодичной складки первичными и вторичными свищевыми отверстиями [1,2].

1.2 Этиология и патогенез заболевания или состояния (группы заболеваний или состояний)

Существует несколько теорий развития эпителиального копчикового хода.

В отечественной литературе принято считать, что эпителиальный копчиковый ход - это врожденное заболевание, обусловленное дефектом каудального участка эмбриона, в результате чего под кожей межъягодичной области формируется ход. Воспаление развивается чаще всего с наступлением половой зрелости. В этот период в просвете хода начинают расти волосы, скапливаться продукты жизнедеятельности потовых и сальных желез. Близость заднего прохода обуславливает обилие микрофлоры на коже крестцово-копчиковой области, что, в свою очередь, приводит к развитию воспаления [1].

Зарубежные специалисты считают, что пилонидальная болезнь—это приобретенное заболевание, причинами которой являются травмы крестцово-копчиковой области, неправильный рост волос, обильный волосяной покров и глубокая межъягодичная складка, что приводит к врастанию волос в кожу и формированию кисты. Закупорка волосяных фолликулов приводит к увеличению и разрыву сальных желез с образованием абсцесса, либо хронического воспаления ЭКХ [3-6].

Из-за постоянного воздействия патогенных микроорганизмов, вновь образующиеся абсцессы могут возникать, как правило, в течение многих лет. Таким образом, частота рецидивов стала важным параметром для оценки эффективности лечения [5-7].

1.3 Эпидемиология заболевания или состояния (группы заболеваний или состояний)

По различным литературным данным, заболеваемость составляет 26-48 на 100 000 человек. Клинические проявления выявляются у наиболее социально активной категории пациентов, преимущественно в возрасте от 15 до 30 лет. Это заболевание чаще встречается у лиц с обильным волосяным покровом [3-10].

1.4 Особенности кодирования заболевания или состояния (группы заболеваний или состояний) по Международной статической классификации болезней и проблем, связанных со здоровьем

Коды по МКБ-10

Класс - Болезни кожи и подкожной клетчатки (XII):

L05.0 Пилонидальная киста с абсцессом

L05.9 Пилонидальная киста без абсцессов

1.5 Классификация заболевания или состояния (группы заболеваний или состояний)

Пилонидальная болезнь или эпителиальный копчиковый ход - стандартный термин для всего спектра патологий, начиная от относительно бессимптомных, простых дефектов и заканчивая сложными хронически воспаленными полостями с множеством свищевых ходов. Различные стадии заболевания могут быть подвержены определенным стратегиям лечения.

Сложность выбора тактики лечения во многом объясняется отсутствием общепринятой классификации. При одном и том же процессе, называемом по-разному, выполняются различные оперативные вмешательства. Это затрудняет оценку результатов лечения и определение наиболее адекватного оперативного пособия на разных этапах одного и того же заболевания. Кроме того, это влечет за собой не всегда обоснованные действия хирурга при тех или иных проявлениях данной болезни [11].

За последние годы было предложено несколько систем классификаций. Наиболее полной в настоящее время является классификация предложенная ФГБУ «НМИЦ колопроктологии имени А.Н. Рыжих» Минздрава России [1].

1. Неосложненный ЭКХ (без клинических проявлений)

2. Острое воспаление ЭКХ:

- инфильтративная стадия
- абсцедирование

3. Хроническое воспаление ЭКХ:

- инфильтративная стадия
- рецидивирующий абсцесс
- гнойный свищ.

4. Ремиссия воспаления ЭКХ

1.6 Клиническая картина заболевания или состояния (группы заболеваний или состояний)

Патогномоничный признак ЭКХ - наличие одного или нескольких первичных отверстий в области межъягодичной складки по средней линии. Отверстия сложнее обнаружить при абсцессе крестцово-копчиковой области, однако они достаточно четко визуализируются спустя две-три недели после его вскрытия.

До возникновения воспалительного процесса клинических проявлений ЭКХ нет. При развитии острого воспаления классическая картина с типичными проявлениями: боль, отёк, гиперемия, в зависимости от распространённости и выраженности острого воспалительного процесса - лихорадка.

После вскрытия абсцесса заболевание может переходить в хроническую форму с формированием свищей, полостей и затеков крестцово-копчиковой и соседних областей: поясничных, ягодичных и даже бедренной. При отсутствии лечения, с учетом труднодоступности данной области для пациента, хронический воспалительный процесс может существовать в течение длительного времени и приводить к обширным рубцово -- воспалительным изменениям.

2. Диагностика заболевания или состояния (группы заболеваний или состояний) медицинские показания и противопоказания к применению методов диагностики

Диагноз ЭКХ устанавливается на основании данных физикального осмотра и инструментального исследования.

При этом необходимо проводить дифференциальную диагностику с рядом других заболеваний [1-3,12, 13]:

- фурункулом и карбункулом, гнойным гидраденитом;
- острым и хроническим парапроктитом;
- пресакральной кистой и кистами мягких тканей;
- менингоцеле;
- липомой;
- атеромой;
- остеомиелитом крестца и копчика.

Принципы формирования диагноза.

При формулировке диагноза эпителиального копчикового хода следует отразить характер течения заболевания. Ниже приведены примеры формулировок диагноза:

1. «Острое воспаление эпителиального копчикового хода».
2. «Хроническое воспаление эпителиального копчикового хода».

2.1 Жалобы и анамнез

Основными клиническими проявлениями воспаления ЭКХ являются:

1. боль в крестцово-копчиковой области
2. выделение гноя и сукровицы
3. повышение местной температуры и лихорадка.

Учитывая две основные формы болезни - острую и хроническую, клинические проявления каждой из них специфичны.

Таким образом, острому воспалению соответствуют все признаки местной воспалительной реакции - инфильтрат, гиперемия, боль, обильные гнойные выделения, повышение температуры тела.

Хроническое воспаление характеризуется явлениями дискомфорта, выделениями, (менее обильными, незначительными) слизи, гноя, мокнутием, зудом, наличием первичных и вторичных отверстий ЭКХ [1-3].

При обострении хронического воспалительного процесса пациенты жалуются на боль в крестцово-копчиковой области, выделение гнойного, сукровичного отделяемого из первичных и вторичных отверстий, повышение местной и общей температуры, дискомфорт [1-3,14].

При сборе анамнеза следует обращать внимание на этиологические факторы возникновения заболевания, длительность жалоб и их характер, травмы крестцово-копчиковой области, избыточный вес, повышенную потливость, сидячий образ жизни [1, 2, 15].

Симптомы зависят от формы эпителиального копчикового хода. Неосложненная (бессимптомная) форма характеризуется одним или несколькими первичными отверстиями и обнаруживается только в качестве случайной находки. Пилонидальный абсцесс проявляется отеком и болью в крестцово-копчиковой области. При хроническом воспалении наблюдается непрерывное или прерывистое серозное или гнойное отделяемое из первичных/вторичных отверстий.

2.2 Физикальное обследование

Физикальное обследование рекомендуется проводить пациентам с подозрением на ЭКХ с целью определения распространенности гнойно-воспалительного процесса [1, 2, 11, 15]:

Уровень убедительности рекомендаций - С (уровень достоверности доказательств - 5).

Комментарии: физикальное обследование включает:

1. наружный осмотр крестцово-копчиковой области;
2. наружный осмотр области промежности и заднего прохода;
3. пальцевое исследование прямой кишки.

Осмотр нужно выполнять в положении пациента лежа на животе. При этом оценивают количество и расположение первичных/вторичных отверстий, состояние кожных покровов крестцово-копчиковой области, перианальной области и ягодиц (гиперемия, отек, повышение местной температуры). Пальпация области межъягодичной складки позволяет выявить наличие рубцового и воспалительного процесса. Также обязательно проводить пальцевое исследование прямой кишки для исключения связи воспалительного процесса с прямой кишкой и другими заболеваниями таза.

2.3 Лабораторные диагностические исследования

Специфической лабораторной диагностики ЭКХ не существует.

2.4 Инструментальные диагностические исследования

При локализации воспалительного процесса в крестцово-копчиковой области в большинстве случаев достаточно клинического исследования. Тем не менее при распространённых и рецидивирующих формах заболевания целесообразно применять различные инструментальные методы исследования, в том числе - с целью дифференциальной диагностики.

Пациентам с ЭКХ, **рекомендовано** выполнение УЗИ крестцово-копчиковой области [16].

Уровень убедительности рекомендаций –В(уровень достоверности доказательств - 3).

Комментарий. *УЗИ позволяет определить протяженность синусового тракта, его локализацию, размеры, структуру патологического очага, дополнительные ходы и степень вовлечения окружающих тканей [16, 17, 18].*

Пациентам с ЭКХ при подозрении на связь воспалительного процесса в крестцово-копчиковой области с заболеваниями малого таза (пресакральные кисты, тератомы), а также с костями таза и позвоночника (менингоцеле, остеомиелит) **рекомендуется** МРТ органов малого таза [18].

Уровень убедительности рекомендаций - С (уровень достоверности доказательств - 5).

2.5 Иные диагностические исследования

Отсутствуют.

3. Лечение, включая медикаментозную и немедикаментозную терапии, диетотерапию, обезболивание, медицинские показания и противопоказания к применению методов лечения

3.1 Консервативная терапия.

Отсутствует

3.2 Хирургическое лечение острого воспаления эпителиального копчикового хода

Пациентам со острым воспалением ЭКХ и при наличии абсцесса крестцовокопчиковой области в качестве первичного лечения **рекомендовано** вскрытие и дренирование абсцесса [19].

Уровень убедительности рекомендаций – С (уровень достоверности доказательств -4).

Комментарий. *Методика - полость абсцесса пунктируют в точке наибольшей флюктуации и шприцем откачивают жидкое содержимое. Затем продольным разрезом вскрывают полость абсцесса. Кюретаж раны для удаления некротизированной или инфицированной ткани снижает срок заживления ран. В пределах неизмененных тканей осуществляется экономное иссечение копчикового хода и его разветвлений, а также окружающей клетчатки, рана при этих операциях ведется открытым способом. Частота рецидивов при открытом ведении раны в отдаленном периоде составляет 28%-78,8 [19, 20, 21]. Окончательное лечение следует проводить после регресса местного воспаления (обычно не ранее 5-7 дней).*

3.3 Малоинвазивное лечение эпителиального копчикового хода

Пациентам с хроническим воспалением ЭКХ **не рекомендовано** введение фибринового клея (клей эмболизирующий) [24].

Уровень убедительности рекомендаций - А (уровень достоверности доказательств – 1).

Комментарий. *В настоящее время эффект фибринового клея в качестве монотерапии или в качестве дополнения к хирургическому вмешательству не определен из-за низкого качества доказательств. Все включенные исследования имели риск систематической ошибки и включали небольшое количество участников [24].*

Пациентам с хроническим воспалением ЭКХ (прямой ход, без гнойных затеков и выраженной воспалительной инфильтрации тканей) **рекомендовано** выполнение эндоскопической абляции

пилонидального синуса [25].

Уровень убедительности рекомендаций – В (уровень достоверности доказательств - 2).

Комментарий. *Эффективность метода 93%. Частота рецидивов составляет 6,3%. Частота осложнений (гематома, инфекция, длительно незаживающие раны) составляет 1,1% [25].*

Пациентам с неосложненным хроническим воспалением ЭКХ (прямой ход, без гнойных затеков и выраженной воспалительной инфильтрации тканей), **рекомендовано** выполнение лазерной термооблитерации [26].

Уровень убедительности рекомендаций – С (уровень достоверности доказательств – 2).

Комментарий. *Лазерную термооблитерацию можно выполнять повторно в случае неэффективности первой процедуры. Эффективность метода после одного сеанса составляет 80- 90 %. Частота рецидивов колеблется от 15,2 -36,6% [21, 26].*

Пациентам с хроническим воспалением ЭКХ в стадии гнойного свища, ремиссии воспаления ЭКХ (прямой ход, без гнойных затеков и выраженной воспалительной инфильтрации тканей) **рекомендовано** выполнение подкожного иссечения ЭКХ (синусэктомии) [27, 28].

Уровень убедительности рекомендаций - А (уровень достоверности доказательств -1).

Комментарий. *Абсолютными противопоказаниями для этой процедуры являются: наличие разветвлений, гнойных затеков и полостей, большая удаленность первичных и вторичных отверстий друг от друга. ЭКХ через первичное или через вторичное свищевое отверстие прокрашивают метиленовым синим. Копчиковый ход иссекают под кожей от первичного отверстия ко вторичным. Далее через отверстия ЭКХ проводят пуговчатый зонд и при помощи электрокоагуляции иссекают ход на зонде. Образованные при этом раны не ушивают. Эффективность метода составляет 83,8-94 % случаев. Частота рецидивов колеблется от 5,8-16,2 % [21, 27-29].*

3.4 Хирургическое лечение хронического эпителиального копчикового хода

Основным методом лечения пилонидальной кисты является хирургический. Под хирургическим лечением понимают ликвидацию источника воспаления, а именно копчикового хода со всеми первичными отверстиями и воспалительно-измененными окружающими тканями и вторичными свищевыми отверстиями [1, 2, 9]. Вид оперативного вмешательства зависит от распространенности воспалительного процесса.

Пациентам с хроническим воспалением ЭКХ (извитой ход, с затеками, вторичными отверстиями) **рекомендовано** выполнение иссечения ЭКХ без ушивания раны [21, 27, 30].

Уровень убедительности рекомендаций – В (уровень достоверности доказательств - 2).

Комментарий: в пределах неизмененных тканей осуществляется экономное иссечение копчикового хода и его разветвлений, а также окружающей клетчатки, рана при этих операциях ведется открытым способом. Частота рецидивов составляет 1% -17,9% [21, 30].

Пациентам с хроническим воспалением ЭКХ (извитой ход, с затеками, вторичными отверстиями) **рекомендовано** выполнение иссечения ЭКХ с частичным ушиванием раны (подшивание краев раны ко дну) [21, 31].

Уровень убедительности рекомендаций - В (уровень достоверности доказательств –2).

Комментарий. При помощи скальпеля или электроножа двумя окаймляющими разрезами ходы иссекают единым блоком с кожей межъягодичной складки со всеми открывающимися отверстиями, подкожной клетчаткой, содержащей ходы, до фасции копчика. Далее иссекают заднюю стенку хода и частично - верхние участки боковых стенок, после чего кожные края разреза подшивают к поверхности крестца и копчика в «шахматном» порядке. Швы снимают на 10-12 сутки. Частота рецидивов составляет 14,3-16,3 % [21].

Пациентам с хроническим воспалением ЭКХ **не рекомендовано** выполнение иссечения ЭКХ с ушиванием наглухо. Ушивание по средней линии не является эффективным из-за высокой частоты рецидивов заболевания – 16,8-67,9 % [8, 21].

Уровень убедительности рекомендаций - В (уровень достоверности доказательств - 2).

Пациентам с рецидивным или запущенными формами ЭКХ с множественными затеками на правую и левую ягодичные области **рекомендовано** выполнение асимметричных пластических операций, направленных на ликвидацию обширного дефекта тканей [32].

Уровень убедительности рекомендаций – А (уровень достоверности доказательств - 1).

Комментарий. Среди множества пластических методов закрытия дефекта тканей после иссечения ЭКХ наиболее распространены операция Каридакиса, Баскома, операция Лимберга и множество их модификаций. (L-, Z-, Y-, W-, пластики).

Преимуществом данных методик является уменьшение раневого дефекта, что способствует быстрому заживлению и хорошему косметическому эффекту. Эффективность составляет 85-90%. Частота рецидивов при применении методики Каридакиса и Баскома составляет 6,2-10,2 % [32]. Частота рецидивов при выполнении операции Лимберга (L-, Z-, Y-, W-, пластики) по различным данным составляет 6,4 -11,4 % [21, 32].

4. Медицинская реабилитация, медицинские показания и противопоказания к применению методов реабилитации

Всем пациентам, перенесшим хирургическое лечение по поводу ЭКХ, в послеоперационном периоде до заживления ран **рекомендуется** выполнение ежедневных перевязок (для уменьшения рисков воспалительных осложнений) [1, 2].

Уровень убедительности рекомендаций - С (уровень достоверности доказательств - 5)

Всем пациентам, перенесшим хирургическое лечение по поводу ЭКХ, **рекомендуется** после выписки из стационара на период заживления раны находиться под наблюдением врача-колопроктолога или врача-хирурга по месту жительства для профилактики рецидивов и осложнений заболевания [1, 2].

Уровень убедительности рекомендаций - С (уровень достоверности доказательств - 5).

Комментарий:

Наличие послеоперационных ран в указанных анатомических областях, их заживление вторичным натяжением обуславливают риск гнойно-септических осложнений и послеоперационных кровотечений.

Общие принципы реабилитации после хирургического лечения:

- 1) комплексная оценка исходного состояния пациента и формулировка программы реабилитации;*
- 2) составление плана необходимых для реабилитации диагностических и лечебных мероприятий;*
- 3) мультидисциплинарный принцип организации реабилитационной помощи;*
- 4) контроль эффективности проводимой терапии в процессе восстановительного лечения и по окончании курса реабилитации.*

Этапы реабилитации пациентов после хирургического лечения:

1-й этап - ранняя реабилитация, с 4-6 по 7-10 сутки после хирургического вмешательства. В данный период пациент находится на реабилитационном стационарном лечении в течение 3-5 дней, после чего дальнейшая реабилитация происходит в течение 7-14 дней в амбулаторных условиях либо стационаре кратковременного пребывания.

Контроль гемостаза, применение различных местных гемостатических средств (гемостатические губки, прижигющие средства), электрокоагуляция кровоточащих поверхностей.

Купирование болевого синдрома: степень выраженности болевых ощущений зависит от обширности хирургической травмы, индивидуального болевого порога. Системные либо местные средства для купирования болевого синдрома подбираются индивидуально лечащим врачом в зависимости от степени его интенсивности. Системные либо местные средства для купирования болевого синдрома подбираются индивидуально лечащим врачом в зависимости от степени его интенсивности, а также выраженности психоэмоциональных нарушений.

Программируемый раневой процесс: одним из важнейших аспектов послеоперационного восстановления пациентов, позволяющий избежать развития послеоперационных осложнений является своевременное и топографически выверенное заживление послеоперационных ран.

Правильное ведение раневого процесса, начиная со 2-х суток после операции до полной эпителизации ран подразумевает: ежедневную санацию ран растворами антисептиков, перевязку с мазевыми аппликациями (состав мази определяется стадией раневого процесса); динамический контроль врачом-колопроктологом (осмотр крестцово-копчиковой области); микробиологический контроль (при подозрении на гнойно-септические осложнения и раневую инфекцию).

Целью 2-го этапа реабилитации пациентов, перенесших хирургическое лечение ЭКХ, является окончательная эпителизация послеоперационных ран и профилактика развития послеоперационных осложнений.

5. Профилактика и диспансерное наблюдение, медицинские показания и противопоказания к применению методов профилактики

Всем пациентам при появлении первых симптомов, характерных для воспаления ЭКХ, **рекомендуется** консультация врача-колопроктолога для определения тактики профилактических мероприятий, целью которых является предотвращение развития и прогрессирования болезни [1, 2, 18].

Уровень убедительности рекомендаций - С (уровень достоверности доказательств - 5)

Специфической профилактики воспаления ЭКХ не существует. Профилактика острого воспаления заключается в основном в общеукрепляющих организм мероприятиях, направленных на устранение этиологических факторов возникновения заболевания:

- 1) Соблюдение правил личной гигиены, в основном межъягодичной складки;
- 2) Поддержка и укрепление местного и гуморального иммунитета;
- 3) Лечение и санация очагов острой и хронической инфекции;
- 4) Коррекция хронических заболеваний - сахарного диабета.

Пациентам после хирургического лечения в качестве профилактики рецидивов, **рекомендовано** выполнение лазерной эпиляции [33].

Уровень убедительности рекомендаций - С (уровень достоверности доказательств –3)

Комментарий. *Часто требуется выполнение нескольких процедур. Лазерная эпиляция снижает частоту рецидивов в долгосрочной перспективе. Частота рецидивов после лазерной эпиляции колеблется от 0 до 28% [33].*

6. Организация оказания медицинской помощи

6.1 Показания для госпитализации в медицинскую организацию

Пациент с острым воспалением ЭКХ может быть госпитализирован в колопроктологический либо хирургический стационар.

Пациент с хроническим воспалением ЭКХ должен быть госпитализирован в колопроктологический стационар.

Проведение диагностических мероприятий в плановой ситуации на этапе постановки диагноза может осуществляться в амбулаторных условиях. Также хирургическое лечение можно осуществлять в условиях дневного колопроктологического стационара.

6.2 Показания к выписке пациента из медицинской организации

1. Неосложненное течение раннего послеоперационного периода (отсутствие повышенной кровоточивости и т.п.);
2. Отсутствие гнойно-септических осложнений течения раневого процесса;
3. Контролируемый болевой синдром с возможностью его купирования пероральными препаратами в амбулаторных условиях.

7. Дополнительная информация (в том числе факторы, влияющие на исход заболевания или состояния)

Отрицательно влияют на исход лечения:

1. Присоединение инфекционных осложнений;
2. Несоблюдение пациентом ограничительного режима.

Критерии оценки качества медицинской помощи

№	Критерии качества	УДД	УУР
1.	Выполнено вскрытие абсцесса при остром воспалении ЭКХ	1	А
2.	Выполнено УЗИкрестцово-копчиковой области при подозрении на распространение гнойно-воспалительного процесса за пределы межъягодичной складки при планировании планового хирургического вмешательства	3	В
3.	Выполнено малоинвазивное вмешательство при неосложнённых формах хронического воспаления ЭКХ	1	А
4.	При осложнённых формах хронического воспаления ЭКХ выполнено иссечение хода открытым способом либо пластическая операция	1	А

Список литературы

1. Шелыгин, Ю.А. Справочник по колопроктологии / Ю.А. Шелыгин, Л.А. Благодарный // М. ЛитТерра. - 2014. - с. 135.
2. Воробьев Г.И. Основы колопроктологии. - Москва, 2006. - 432 с.
3. Chintapatla S, Safarani N, Kumar S, Haboubi N. Sacrococcygeal pilonidal sinus: historical review, pathological insight and surgical options. *Tech Coloproctol.* 2003 Apr;7(1):3-8. doi: 10.1007/s101510300001. PMID: 12750948.
4. Gavriilidis, Paschalis, and Emil Bota. "Limberg flap versus Karydakakis flap for treating pilonidal sinus disease: a systematic review and meta-analysis." *Canadian journal of surgery. Journal canadien de chirurgie* vol. 62,2 (2019): 131-138. doi:10.1503/cjs.003018
5. Bosche F, Luedi MM, van der Zypen D, Moersdorf P, Krapohl B, Doll D. The Hair in the Sinus: Sharp-Ended Rootless Head Hair Fragments can be Found in Large Amounts in Pilonidal Sinus Nests. *World J Surg.* 2018 Feb;42(2):567-573. doi: 10.1007/s00268-017-4093-5. PMID: 28639004.
6. Mahmood F, Hussain A, Akingboye A. Pilonidal sinus disease: Review of current practice and prospects for endoscopic treatment. *Ann Med Surg (Lond).* 2020 Aug 1;57:212-217. doi: 10.1016/j.amsu.2020.07.050. PMID: 32793341; PMCID: PMC7415633.
7. Johnson EK, Vogel JD, Cowan ML, Feingold DL, Steele SR; Clinical Practice Guidelines Committee of the American Society of Colon and Rectal Surgeons. The American Society of Colon and Rectal Surgeons" Clinical Practice Guidelines for the Management of Pilonidal Disease. *Dis Colon Rectum.* 2019 Feb;62(2):146-157.
doi: 10.1097/DCR.0000000000001237. PMID: 30640830.
8. Bi S, Sun K, Chen S, Gu J. Surgical procedures in the pilonidal sinus disease: a systematic review and network meta-analysis. *Sci Rep.* 2020 Aug 13;10(1):13720. doi: 10.1038/s41598-020-70641-7. PMID: 32792519; PMCID: PMC7426950.
9. Nap W, Frejlich E, Rudno-Rudzinska J, Kotulski K, Kurnol K, Nap K, Skalski A, Kielan W. Pilonidal sinus: finding the right track for treatment. *Pol PrzeglChir.* 2017 Feb 28;89(1):68-75. doi: 10.5604/01.3001.0009.6009. PMID: 28522786.
10. Нечай И. А., Малоинвазивные методики в лечении пилонидальной болезни / Нечай И. А., Мальцев Н. П. // Вестник хирургии имени И. И. Грекова- 2019 - № 178(3) с. 69-73. DOI: 10.24884/0042-4625-2019-178-3-69-7.
11. Beal EM, Lee MJ, Hind D, Wysocki AP, Yang F, Brown SR. A systematic review of classification systems for pilonidal sinus. *Tech Coloproctol.* 2019 May;23(5):435-443.
doi: 10.1007/s10151-019-01988-x. Epub 2019 May 16. PMID: 31098861; PMCID: PMC6620258.

12. Кайзер, А.М. Колоректальная хирургия/ Кайзер, А.М // М. Издательство Панфилова. - 2011.
13. Papakonstantinou HT, The ASCRS textbook of colon and rectal surgery / Papakonstantinou HT, Thomas JS. // 2016 - с. 261-275.
14. Segre D, Pozzo M, Perinotti R, Roche B; Italian Society of Colorectal Surgery. The treatment of pilonidal disease: guidelines of the Italian Society of Colorectal Surgery (SICCR). *Tech Coloproctol*. 2015 Oct;19(10):607-13. doi: 10.1007/s10151-015-1369-3. Epub 2015 Sep 16. PMID: 26377583.
15. Iesalnieks I, Ommer A. The Management of Pilonidal Sinus. *DtschArztebl Int*. 2019 Jan 7;116(1-2):12-21. doi: 10.3238/arztebl.2019.0012. PMID: 30782310; PMCID: PMC6384517.
16. Mentis, O., Oysul, A., Harlak, A., Zeybek, N., Kozak, O., & Tufan, T. (2009). Ultrasonography accurately evaluates the dimension and shape of the pilonidal sinus. *Clinics*, 64(3). doi:10.1590/s1807-59322009000300007.
Clinics, 64(3). doi:10.1590/s1807-59322009000300007.
17. Youssef AT. The value of superficial parts and endoanal ultrasonography in evaluating pilonidal disease and exclusion of perianal sepsis. *J Ultrasound*. 2015 Jan 17;18(3):237- 43. doi: 10.1007/s40477-015-0156-3. PMID: 26261474; PMCID: PMC4529415.
18. Nixon AT, Garza RF. Pilonidal Cyst And Sinus. [Updated 2020 Aug 10]. In: StatPearls [Internet]. Treasure Island (FL): StatPearls Publishing; 2020 Jan-. Available from: <https://www.ncbi.nlm.nih.gov/books/NBK557770>.
19. Doll, Dietrich et al. "Incision and drainage preceding definite surgery achieves lower 20-year long-term recurrence rate in 583 primary pilonidal sinus surgery patients." *Journal der Deutschen Dermatologischen Gesellschaft - Journal of the German Society of Dermatology: JDDG* vol. 11,1 (2013): 60-4. doi:10.1111/j.1610-0387.2012.08007.x.
20. Ciftci, Fatih et al. "A new approach: oblique excision and primary closure in the management of acute pilonidal disease." *International journal of clinical and experimental medicine* vol. 7,12 5706-10. 15 Dec. 2014.
21. Stauffer VK, Luedi MM, Kauf P, Schmid M, Diekmann M, Wieferich K, Schnuriger B, Doll D. Common surgical procedures in pilonidal sinus disease: A meta-analysis, merged data analysis, and comprehensive study on recurrence. *Sci Rep*. 2018 Feb 15;8(1):3058. doi: 10.1038/s41598-018-20143-4. PMID: 29449548; PMCID: PMC5814421.
22. Calikoglu I, Gulpinar K, Oztuna D, Elhan AH, Dogru O, Akyol C, Erkek B, Kuzu MA. Phenol Injection Versus Excision With Open Healing in Pilonidal Disease: A Prospective Randomized Trial. *Dis Colon Rectum*. 2017 Feb;60(2):161-169. doi: 10.1097/DCR.0000000000000717. PMID: 28059912.

23. Yuksel ME. Pilonidal sinus disease can be treated with crystallized phenol using a simple three-step technique. *Acta Dermatovenerol Alp PannonicaAdriat.* 2017 Mar;26(1):15-17. doi: 10.15570/actaapa.2017.4. PMID: 28352930.
24. Lund J, Tou S, Doleman B, Williams JP. Fibrin glue for pilonidal sinus disease. *Cochrane Database Syst Rev.* 2017 Jan 13;1(1):CD011923.doi: 10.1002/14651858.CD011923.pub2. PMID: 28085995; PMCID: PMC6464784.
25. Emile SH, Elfeki H, Shalaby M, Sakr A, Giaccaglia V, Sileri P, Wexner SD. Endoscopic pilonidal sinus treatment: a systematic review and meta-analysis. *SurgEndosc.* 2018 Sep;32(9):3754-3762. doi: 10.1007/s00464-018-6157-5. Epub 2018 Mar 30. PMID: 29603009.
26. Dessily, M et al. "The SiLaC procedure for pilonidal sinus disease: long-term outcomes of a single institution prospective study." *Techniques in coloproctology* vol. 23,12 (2019): 1133-1140. doi:10.1007/s10151-019-02119-2.
27. Enriquez-Navascues, J.M., Emparanza, J.I., Alkorta, M. et al. Meta-analysis of randomized controlled trials comparing different techniques with primary closure for chronic pilonidal sinus. *Tech Coloproctol* 18, 863-872 (2014). <https://doi.org/10.1007/s10151-014-1149-5>.
28. Di Castro, Angelo et al. "Minimally invasive surgery for the treatment of pilonidal disease. The Gips procedure on 2347 patients." *International journal of surgery (London, England)* vol. 36,Pt A (2016): 201-205. doi:10.1016/j.ijisu.2016.10.040.
29. Grabowski J, Oyetunji TA, Goldin AB, Baird R, Gosain A, Lal DR, Kawaguchi A, Downard C, Sola JE, Arthur LG, Shelton J, Diefenbach KA, Kelley-Quon LI, Williams RF, Ricca RL, Dasgupta R, St Peter SD, S0mme S, Guner YS, Jancelewicz T. The management of pilonidal disease: A systematic review. *J Pediatr Surg.* 2019 Nov; 54(11):2210-2221. doi: 10.1016/j.jpedsurg.2019.02.055. Epub 2019 Mar 19. PMID: 30948198.
30. Milone M, Velotti N, Manigrasso M, Anoldo P, Milone F, De Palma GD. Long-term follow-up for pilonidal sinus surgery: A review of literature with metanalysis. *Surgeon.* 2018 Oct;16(5):315-320. doi: 10.1016/j.surge.2018.03.009. Epub 2018 Apr 24. PMID: 29699781.
31. Karakayali F, Karagulle E, Karabulut Z, Oksuz E, Moray G, Haberal M. Unroofing and marsupialization vs. rhomboid excision and Limberg flap in pilonidal disease: a prospective, randomized, clinical trial. *Dis Colon Rectum.* 2009 Mar;52(3):496-502. doi: 10.1007/DCR.0b013e31819a3ec0. PMID: 19333052.
32. Sahebally SM, McMahon G, Walsh SR, Burke JP. Classical Limberg versus classical Karydakis flaps for pilonidal disease- an updated systematic review and meta-analysis of randomized controlled trials. *Surgeon.* 2019 Oct;17(5):300-308. doi: 10.1016/j.surge.2018.07.004. Epub 2018 Aug 23. PMID: 30145045.
33. Halleran DR, Onwuka AJ, Lawrence AE, Fischer BC, Deans KJ, Minneci PC. Laser Hair Depilation in the Treatment of Pilonidal Disease: A Systematic Review. *Surg Infect (Larchmt).* 2018

Приложение А1. Состав рабочей группы по разработке и пересмотру клинических рекомендаций

Ф.И.О.	Ученая степень	Ученое звание	Профессиональная ассоциация
Шельгин Юрий Анатольевич	д.м.н.	Академик РАН	Ассоциация колопроктологов России
Фролов Сергей Алексеевич	д.м.н.	Доцент	Ассоциация колопроктологов России
Кашников Владимир Николаевич	д.м.н.		Ассоциация колопроктологов России
Москалев Алексей Игоревич	к.м.н.		Ассоциация колопроктологов России
Титов Александр Юрьевич	к.м.н.		Ассоциация колопроктологов России
Благодарный Леонид Алексеевич	д.м.н.	Профессор	Ассоциация колопроктологов России
Кузьминов Александр Михайлович	д.м.н.	Профессор	Ассоциация колопроктологов России
Мудров Андрей Анатольевич	к.м.н.		Ассоциация колопроктологов России
Аносов Иван Сергеевич	к.м.н.		Ассоциация колопроктологов России
Бирюков Олег Михайлович	к.м.н.		Ассоциация колопроктологов России
Грошили Виталий Сергеевич	д.м.н.	Профессор	Ассоциация колопроктологов России
Хитарьян Александр Георгиевич	д.м.н.	Профессор	Ассоциация колопроктологов России
Васильев Сергей Васильевич	д.м.н.	Профессор	Ассоциация колопроктологов России

Все члены рабочей группы являются членами ассоциации колопроктологов России. Конфликт интересов отсутствует.

Приложение А2. Методология разработки клинических рекомендаций

Целевая аудитория клинических рекомендаций:

1. Врачи-колопроктологи
2. Врачи-хирурги
3. Врачи общей практики (семейные врачи)
4. Средний медицинский персонал
5. Студенты медицинских ВУЗов, ординаторы, аспиранты.

Таблица 1. Шкала оценки УДД (уровней достоверности доказательств) для методов диагностики (диагностических вмешательств)

УДД	Расшифровка
1	Систематические обзоры исследований с контролем референсным методом или систематический обзор рандомизированных клинических исследований с применением мета-анализа
2	Отдельные исследования с контролем референсным методом или отдельные рандомизированные клинические исследования и систематические обзоры исследований любого дизайна, за исключением рандомизированных клинических исследований с применением мета-анализа
3	Исследования без последовательного контроля референсным методом или исследования с референсным методом, не являющимся независимым от исследуемого метода или нерандомизированные сравнительные исследования, в том числе когортные исследования
4	Несравнительные исследования, описание клинического случая
5	Имеется лишь обоснование механизма действия или мнение экспертов

Таблица 2. Шкала оценки УДД для методов профилактики, лечения и реабилитации (профилактических, лечебных, реабилитационных вмешательств)

УДД	Расшифровка
1	Систематический обзор РКИ (рандомизированные клинические испытания) с применением мета-анализа
2	Отдельные РКИ и систематические обзоры исследований любого дизайна, за исключением РКИ с применением мета-анализа
3	Нерандомизированные сравнительные исследования, в т.ч. когортные исследования
4	Несравнительные исследования, описание клинического случая или серии случаев, исследования «случай-контроль»
5	Имеется лишь обоснование механизма действия вмешательства (доклинические исследования) или мнение экспертов

Таблица 3. Шкала оценки УУР (уровней убедительности рекомендаций) для методов профилактики, диагностики, лечения и реабилитации (профилактических, диагностических, лечебных, реабилитационных вмешательств)

УУР	Расшифровка
-----	-------------

УУР	Расшифровка
А	Сильная рекомендация (все рассматриваемые критерии эффективности (исходы) являются важными, все исследования имеют высокое или удовлетворительное методологическое качество и/или их выводы по интересующим исходам являются согласованными)
В	Условная рекомендация (не все рассматриваемые критерии эффективности (исходы) являются важными, не все исследования имеют высокое или удовлетворительное методологическое качество и/или их выводы по интересующим исходам не являются согласованными)
С	Слабая рекомендация (отсутствие доказательств надлежащего качества (все рассматриваемые критерии эффективности (исходы) являются неважными, все исследования имеют низкое методологическое качество и их выводы по интересующим исходам не являются согласованными)

Порядок обновления клинических рекомендаций.

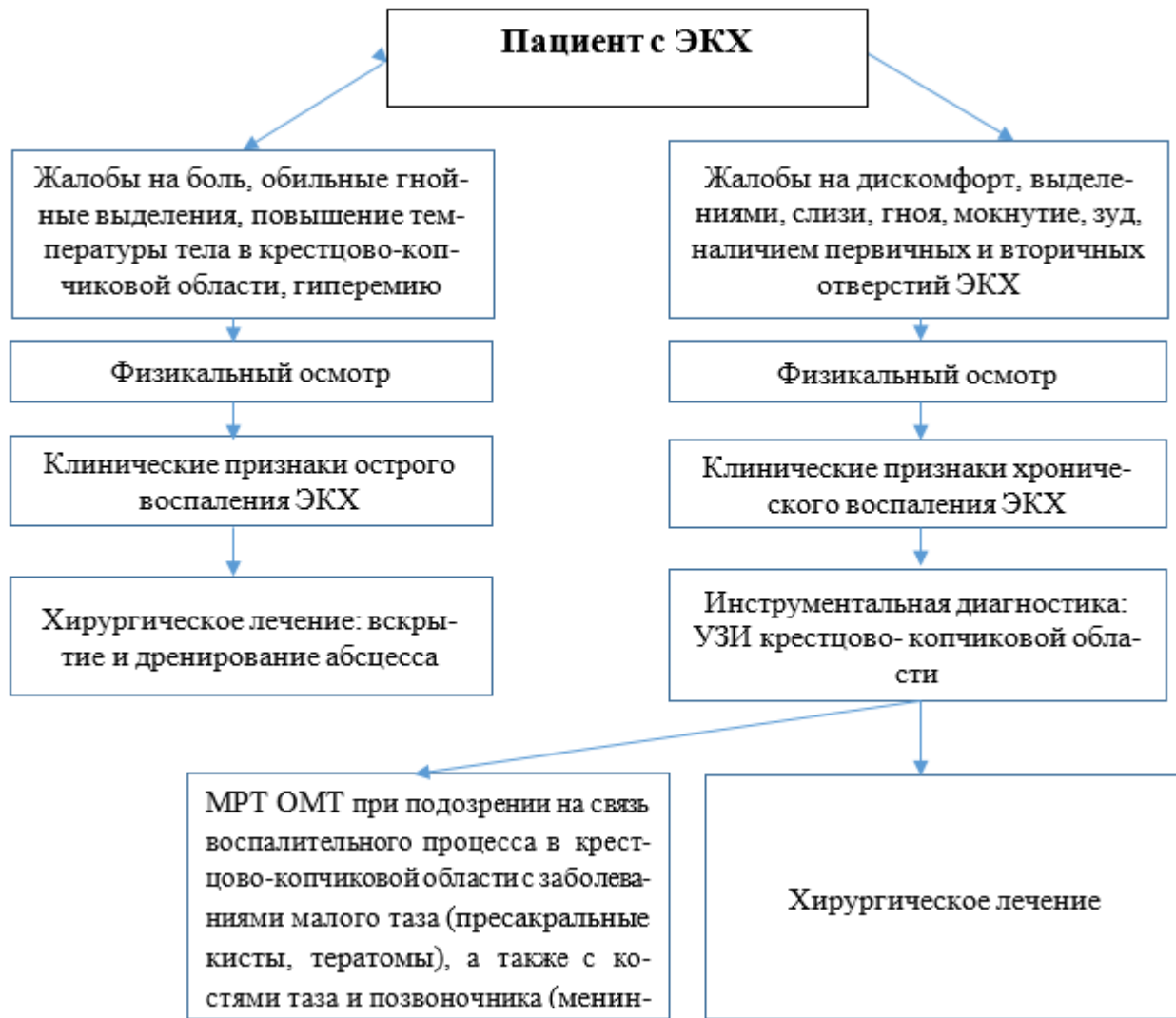
Механизм обновления клинических рекомендаций предусматривает их систематическую актуализацию - не реже чем один раз в три года, а также при появлении новых данных с позиции доказательной медицины по вопросам диагностики, лечения, профилактики и реабилитации конкретных заболеваний, наличии обоснованных дополнений/замечаний к ранее утверждённым КР (клинические рекомендации), но не чаще 1 раза в 6 месяцев.

Приложение А3. Справочные материалы, включая соответствие показаний к применению и противопоказаний, способов применения и доз лекарственных препаратов, инструкции по применению лекарственного препарата

Данные клинические рекомендации разработаны с учётом следующих нормативно-правовых документов:

1. Статья 76 Федерального Закона Российской Федерации от 21.11.2011 N 323-ФЗ "Об основах охраны здоровья граждан в Российской Федерации", в части разработки и утверждении медицинскими профессиональными некоммерческими организациями клинических рекомендаций (протоколов лечения) по вопросам оказания медицинской помощи;
2. Приказ от 2 апреля 2010 г. N 206н "Об утверждении порядка оказания медицинской помощи населению с заболеваниями толстой кишки, анального канала и промежности колопроктологического профиля" Министерства здравоохранения и социального развития Российской Федерации;
3. Федеральный Закон Российской Федерации от 29.11.2010 N 326-ФЗ (ред. от 03.07.2016) "Об обязательном медицинском страховании в Российской Федерации";
4. Приказ Минздрава России от 10 мая 2017 г. N 203н "Об утверждении критериев оценки качества медицинской помощи";
5. Приказ Минтруда России от 17 декабря 2015 г. № 1024н «О классификациях и критериях, используемых при осуществлении медико-социальной экспертизы граждан федеральными государственными учреждениями медико-социальной экспертизы».

Приложение Б. Алгоритмы действий врача



Приложение В. Информация для пациента

Эпителиальный копчиковый ход (ЭКХ, пилонидальная киста, пилонидальный синус) - это узкий канал, выстланный эпителием, содержащий волосяные луковицы, сальные железы и открывающийся на коже крестцово-копчиковой области одним или несколькими первичными и, возможно, вторичными свищевыми отверстиями. Заболеваемость ЭКХ составляет 26-48 на 100 000 человек. Клинические проявления выявляются у наиболее социально активной категории пациентов, преимущественно в возрасте от 15 до 30 лет. Это заболевание чаще встречается у лиц с избыточным волосяным покровом в крестцово-копчиковой области.

В России принято считать, что ЭКХ - это врождённое заболевание, обусловленное дефектом каудального участка эмбриона, в результате чего под кожей межъягодичной области формируется ход, воспаление которого развивается чаще всего с наступлением половой зрелости. В этот период в просвете хода начинают расти волосы, скапливаться продукты жизнедеятельности потовых и сальных желез. За рубежом считают, что это приобретённое заболевание, причинами которого являются травмы крестцово-копчиковой области, неправильный рост волос, обильный волосяной покров и глубокая межъягодичная складка, что приводит к врастанию волос в кожу и формированию кисты. Закупорка волосяных фолликулов приводит к увеличению и разрыву сальных желез с образованием абсцесса, либо хронического воспаления ЭКХ.

Классификация экх по форме:

- неосложненный ЭКХ (без клинических проявлений),
- острое воспаление ЭКХ (инфильтративная стадия и абсцедирование),
- хроническое воспаление ЭКХ (инфильтративная стадия, рецидивирующий абсцесс, гнойный свищ).

Основными клиническими проявлениями воспаления ЭКХ являются: боль в крестцово-копчиковой области, выделение гноя и сукровицы, повышение местной температуры и лихорадка. Симптомы зависят от формы эпителиального копчикового хода.

Неосложненная форма характеризуется одним или несколькими первичными отверстиями и обнаруживается при осмотре крестцово-копчиковой области.

Острому воспалению соответствуют все признаки местной воспалительной реакции - инфильтрат, гиперемия, боль, обильные гнойные выделения, повышение температуры тела.

Хроническое воспаление характеризуется явлениями дискомфорта, выделениями слизи, гноя, мокнутием, зудом, наличием первичных и вторичных отверстий ЭКХ. При обострении хронического воспалительного процесса пациенты жалуются на боль в крестцово-копчиковой области, выделение гнойного, сукровичного отделяемого из первичных и вторичных отверстий, повышение местной и общей температуры тела, дискомфорт.

Основным методом лечения эпителиального копчикового хода является хирургический. Под хирургическим лечением понимают ликвидацию копчикового хода со всеми первичными отверстиями и воспалительно - измененными окружающими тканями и вторичными свищами.

Характер оперативного вмешательства зависит от вида заболевания и распространённости воспалительного процесса.

Малоинвазивные вмешательства возможно выполнить пациентам с прямым ходом пилонидальной кисты, без гнойных затеков и выраженной воспалительной инфильтрации тканей. Эффективность данных методик достигает 80 %. К малоинвазивному лечению ЭКХ относят: введение фенола через свищевые отверстия в полость кисты, эндоскопическую абляцию пилонидального синуса, лазерную термооблитерацию и синусэктомию (подкожное иссечение ЭКХ). При рецидивных или запущенных формах заболевания с множественными затеками на правую и левую ягодичные области выполняют асимметричные пластические операции, направленные на ликвидацию обширного дефекта тканей (операция Каридакиса, Баскома, Лимберга и др.).

Выполненное оперативное вмешательство в соответствии со стадией и формой заболевания позволяет добиться излечения в 90% случаев. Профилактика острого воспаления заключается в общеукрепляющих организм мероприятиях (соблюдение правил личной гигиены, поддержка и укрепление иммунной системы, лечение и санация очагов острой и хронической инфекции, коррекция хронических заболеваний - сахарного диабета). Пациентам после хирургического лечения в качестве профилактики рецидива рекомендуют удалять волосы в межъягодичной области.

**Приложение Г1-ГN. Шкалы оценки, вопросники и
другие оценочные инструменты состояния
пациента, приведенные в клинических
рекомендациях**

Отсутствуют.